This is a digital copy of a book that was preserved for generations on library shelves before it was carefully scanned by Google as part of a project to make the world's books discoverable online.

It has survived long enough for the copyright to expire and the book to enter the public domain. A public domain book is one that was never subject to copyright or whose legal copyright term has expired. Whether a book is in the public domain may vary country to country. Public domain books are our gateways to the past, representing a wealth of history, culture and knowledge that's often difficult to discover.

Marks, notations and other marginalia present in the original volume will appear in this file - a reminder of this book's long journey from the publisher to a library and finally to you.

Usage guidelines

Google is proud to partner with libraries to digitize public domain materials and make them widely accessible. Public domain books belong to the public and we are merely their custodians. Nevertheless, this work is expensive, so in order to keep providing this resource, we have taken steps to prevent abuse by commercial parties, including placing technical restrictions on automated querying.

We also ask that you:

+ *Make non-commercial use of the files* We designed Google Book Search for use by individuals, and we request that you use these files for personal, non-commercial purposes.

+ *Refrain from automated querying* Do not send automated queries of any sort to Google's system: If you are conducting research on machine translation, optical character recognition or other areas where access to a large amount of text is helpful, please contact us. We encourage the use of public domain materials for these purposes and may be able to help.

+ *Maintain attribution* The Google "watermark" you see on each file is essential for informing people about this project and helping them find additional materials through Google Book Search. Please do not remove it.

+ *Keep it legal* Whatever your use, remember that you are responsible for ensuring that what you are doing is legal. Do not assume that just because we believe a book is in the public domain for users in the United States, that the work is also in the public domain for users in other countries. Whether a book is still in copyright varies from country to country, and we can't offer guidance on whether any specific use of any specific book is allowed. Please do not assume that a book's appearance in Google Book Search means it can be used in any manner anywhere in the world. Copyright infringement liability can be quite severe.

About Google Book Search

Google's mission is to organize the world's information and to make it universally accessible and useful. Google Book Search helps readers discover the world's books while helping authors and publishers reach new audiences. You can search through the full text of this book on the web at `http://books.google.com/`

Das Material zur vorliegenden Arbeit stammt in erster Linie von einem 6jährigen Knaben, Gregor Bec, bei welchem ich am 3. Mai 1890 den rechten Augapfel enucleirte. Dieser war mit einem kegelförmigen, totalen Staphylom nach einem eiterigen Zerfall der Cornea im Gefolge von Blattern behaftet, welches an der Spitze des Kegels ein tief reichendes atheromatöses Geschwür zeigte. Nach Angabe der Mutter hatte der Knabe die Blattern in seinem 2. Lebensjahre überstanden. Die Operation verlief normal, ebenso die Nachbehandlung, als am 10. Mai das Kind an Masern erkrankte, in deren sehr heftigem Verlaufe eine Lungenentzündung am 25. Mai, also 22 Tage nach der Operation, den Tod des kleinen Patienten herbeiführte.

Die an dem Inhalte der Orbita dieses Falles gewonnenen Resultate wurden in manchem Punkte bestens ergänzt durch einen zweiten, bei welchem ich den Inhalt der Orbita durch Exenteratio orbitae

Digitized by Google

erhielt. Am 16. April 1891 enucleirte ich den linken Augapfel des Josef Erker, 11 Jahre alt, wegen Leukosarcoma chorioideae, welches, schon $1^1/_2$ Jahre bestehend, wegen Weigerung der Eltern erst so spät operirt werden konnte. Am 30. August 1891, also 19 Wochen nach der Enucleatio bulbi, musste ich wegen einer Recidive — überhaselnussgrosser Tumor in der unteren Übergangsfalte — Exenteratio orbitae machen.

Beide Enucleationen habe ich nach der von Arlt (Graefe-Saemisch's Handbuch, III., S. 415) beschriebenen Weise ausgeführt, ohne mich eines Muskelhakens zu bedienen. Die losgelösten Ränder der Bindehaut wurden durch keine Naht vereinigt und die Conjunctiva mit Streifen des Fingers nach rückwärts gedrängt. Die Blutung stand schnell, eine Tamponade der Augenhöhle war daher nach der Ausschälung des Augapfels nicht nothwendig, sondern nur das Anlegen eines gewöhnlich adjustirten, straffer angezogenen Monoculus.

Bei Gregor Bec habe ich 48 Stunden nach dem Tode den Inhalt der Orbita, den Nervus opticus mit dem Chiasma und die Lider herauspräparirt. Die dem Foramen opticum entsprechende Stelle am Sehnerven wurde durch eine Fadenschlinge markirt und das ganze Gewebsstück in Müller'sche Flüssigkeit

Digitized by Google

gelegt. Im Sommer 1891 wurde es nach gründlicher Ausspülung in Wasser in Alkohol nachgehärtet.

Ebenso verfuhr ich mit dem durch Exenteratio orbitae gewonnenen Gewebe bei Josef Erker.

In Celloidin eingebettet, wurde mittelst eines Reichert'schen Schlittenmikrotoms eine möglichst fortlaufende Reihe von Schnitten hergestellt, die aber nur eine geringe Dünne erreichten, weil trotz der guten Härtung die Ungleichheit der Gewebe, vor allem das elastische Fett, einer Serie sehr feiner Schnitte oft hinderlich war.

Der Orbitalinhalt des Falles Bec wurde in Frontalschnitte, jener des Falles Erker in Sagittalschnitte zerlegt.

Zur Reproduction der Schnitte stand mir leider keine so treffliche Methode zur Verfügung, als sie Otto Lange in seiner Arbeit (Topographische Anatomie des menschlichen Orbitalinhaltes, 1877) mit bestem Erfolge benützte, nämlich eine zu diesem Zwecke eingerichtete Laterna magica. Meine Zeichnungen sind im Verhältnis 1 : 2 ausgeführt mit Hilfe einer Arbeitslupe und unter Controle von Details mittelst Hartnack Ocular 3 und Objectiv 2, was zur Betonung der hier hauptsächlich in Betracht kommenden topographischen Verhältnisse vollkommen entsprach. Der Durchschnitt durch die Lider ist in 5facher Vergrösserung gezeichnet.

Digitized by Google

Manche im Verlaufe des Textes vorkommenden histologischen Details sind das Ergebnis der Durchmusterung der besonders feinen Schnitte mittelst stärkerer Vergrösserungen. Nachdem wegen der leichteren Fixation am Mikrotom mit den Schnitten an der Spitze des Kegels des Orbitalinhaltes begonnen wurde, so geben die Zeichnungen der in dieser Reihenfolge aufgelegten Präparate die Hinterfläche der Schnitte wieder.

In den nun folgenden Erörterungen ist nur der Fall Bec berücksichtigt. Die Präparate vom Falle Erker zeigten Details, welche beim Resumé gut verwendet werden konnten.

Der dem Cadaver entnommene Inhalt der Orbita sammt den Lidern repräsentirte gehärtet einen Kegel in der Höhe von 41 *mm*, welche Dimension eine ganz gute Übereinstimmung zeigt mit den Zahlen von Messungen leerer Augenhöhlen, und beweist, dass durch die Härtung die Gewebe nur minimal geschrumpft sind, also keine nennenswerte Verschiebung der einzelnen Bestandtheile im Raume stattgefunden hatte. Merkel (Graefe-Saemisch's Handbuch I., S. 11) gibt die Tiefe der Orbita mit 43 *mm* beim Manne, 40·5 *mm* beim Weibe an. Herr Dr. Hochstetter, Docent in Wien, hatte die Güte, für mich bei 8 Kindern verschiedenen Geschlechtes, im Alter

Digitized by Google

von 1—8 Jahren, die Tiefe der Augenhöhlen am macerirten Schädel zu messen. Seine so gewonnenen Zahlen schwanken von 38·5 *mm* bis 41 *mm*. Die Tiefe des nach der Enucleation durch die Bindehaut gebildeten Sackes betrug, in noch frischem Zustande gemessen, von dem Rande der Lider in sagittaler, horizontaler Richtung nach rückwärts, 11 *mm*, so dass also, ca. 3 *mm* Liddicke abgerechnet, die an Stelle des Augapfels zurückgebliebene, von der Conjunctiva umgrenzte Höhle einen sagittalen Tiefendurchmesser von ca. 8 *mm* hatte. Der erste, unmittelbar hinter der Bindehaut durch den Orbitalinhalt angelegte Frontalschnitt befand sich also 30 *mm* vor dem Foramen opticum und hatte der Fläche nach einen horizontalen Durchmesser von 30 *mm* und einen verticalen Durchmesser von 33 *mm*.

Aus der grossen Anzahl von frontalen Schnitten, die untereinander eine fortlaufende Reihe von Übergängen der einzelnen Details vorstellen, sind natürlich nur jene für Wort und Bild ausgewählt worden, welche die betreffenden topographischen Verhältnisse besonders klar und deutlich zeigen.

1. Schnitt, frontal durch den Orbitalinhalt, unmittelbar hinter der Conjunctiva, 30 *mm* vor dem Foramen opticum *(Fig. 1)*. Das Grundgewebe ist ein kleinlappiges Fettgewebe, welches von zahl-

Digitized by Google

reichen bindegewebigen Dissepimenten verschiedener Stärke durchzogen ist. Das Fettgewebe bildet nach beiden Seiten und unten einen schmalen, nach oben einen beiläufig 10 *mm* breiten Saum. In der oberen Randpartie prävalirt lockeres Bindegewebe. Im Centrum befindet sich eine runde Zone *(a)* von ca. 6 *mm* Durchmesser, aus grosszelligem Fettgewebe bestehend. Diese ist umkreist von Zügen auffallend derben Bindegewebes, welches, abgesehen von seinen in dem benachbarten peripheren Fettgewebe verlaufenden Ästen, sich in Bündeln gruppirt und sich von der Umgebung deutlich abhebt. Dasselbe theilt sich in zwei Bögen, deren Concavität gegen das Centrum, deren Convexität nach beiden Seiten gekehrt ist; weiters in einen zwischen den beiden oberen Enden eingefügten derben Strang *(b)*, welcher theilweise durch ein Blutextravasat gedeckt ist und dessen straffe Züge gegen das Centrum tendiren, und endlich in einen schwächeren Faserzug *(c)*, der von dem unteren Ende des nasalen Bogens, annähernd horizontal, temporalwärts verläuft. Von dem medialen Rand des nasalen Bogens erstreckt sich ein zierliches Geflecht von Bindegewebsfasern *(d)*, welche nach Bildung von Arkaden fächerförmig in dem Fettgewebe der Peripherie ausstrahlen. An den Kreuzungspunkten dieser Fasern sieht man auch quergetroffene Bündel von

Digitized by Google

Fibrillen. Nach aussen bemerkt man grosse Blutextravasate *(e)*, in deren Nachbarschaft sich auch kleine Anhäufungen weisser Blutkörperchen finden. Von hier aus gehen, den Bindegewebsbalken entlang, Strassen von scholligem und grobkörnigem haematogenem Pigment durch das ganze Gewebe der Orbita. Kleine Pigmentkörnchen sind im ganzen Schnitte allenthalben zu finden. Nach innen oben liegt der kreisrunde Querschnitt des Musculus obliquus superior *(f)*, von einer deutlichen Scheide umgeben; nach aussen oben die in zwei ungleich grosse Lappen getheilte Thränendrüse *(g)*; zwischen beiden die schief und längs getroffenen Fasern des Levator palpebrae superioris *(h)*; nach unten die längs verlaufenden Fibrillen des Musculus obliquus inferior *(i)*, die einen 12 *mm* langen und 3 *mm* breiten Complex formiren. Nach aussen oben vom Musc. trochlearis ist der Nervus supraorbitalis längs getroffen. Im Fettgewebe der Peripherie sieht man Blutgefässe verschiedenen Calibers, vorzüglich Venen.

In einem *weiteren Schnitte*, 28 *mm* vor dem Foramen opticum, ist die bogenförmige Gruppirung des straffen Bindegewebes um das Centrum noch deutlicher als im 1. Schnitte. Das centrale Fett ist von einem netzförmigen Kranze dunkelpigmentirten Blutextravasates umgeben. Ein grosses Extravasat

Digitized by Google

liegt unter dem Levator palpebrae. Das Blutpigment, in die Bindegewebsbalken diffundirt, ist hier in denselben noch reichlicher angehäuft, so dass diese Fibrillen, bräunlich gefärbt, desto deutlicher hervortreten. Der Querschnitt des Obliquus superior und der Schiefschnitt des Levator palpebrae sind kleiner, jener des Obliquus inferior kürzer, die Thränendrüse gedrungener, die Nervenbündel wie im 1. Schnitte. Eine grosse, geschlängelte Arterie verläuft hart an der Thränendrüse nach innen oben. Nach innen unten treten stark gefüllte Venen deutlich hervor.

In dem *4. Schnitte*, 27 *mm* vor dem Foramen opticum, verdichtet sich das Bindegewebe um die Muskeln scheidenartig beträchtlich und stehen diese Partien durch abzweigende Fibrillen miteinander in Verbindung. Alle Fasern haben auffallend die Tendenz nach aussen unten zu ziehen, und an der Grenze zwischen Centrum und Peripherie sind Züge besonders straffen Bindegewebes zu sehen. Nach innen haben die im ersten Schnitte beschriebenen arcadenförmigen Fasern ihre Gruppirung noch erhalten, sind jedoch näher aneinander gerückt. Grosse Blutextravasate umgeben das centrale Fettgewebe. Das Bindegewebe ist voll körnigen, glänzenden, braunen Pigments. Rectus superior quer getroffen, Rectus externus schief, eine senkrechte schmale Ellipse vorstellend; der

Digitized by Google

Obliquus inferior in kleineren Dimensionen als früher (6 *mm* : 3 *mm*); hart an ihn anschliessend nach innen oben zugespitzte Sehnenansätze als erste Spuren des Rectus inferior. Nach aussen die längs getroffene Vena lacrymalis, zahlreiche Venae ophthalmicae im ganzen Schnitt vertheilt. In der Mitte des Obliquus inferior (statt an seinem lateralen Rande) ist der Nervus oculomotorius quer getroffen eingebettet.

Im *6. Schnitte*, 25 *mm* vor dem Foramen opticum *(Fig. 2)*, ist das orbitale Fettgewebe von so starkem Bindegewebe durchzogen, dass man die Eintheilung in Lappen und die Muskelscheiden schon mit freiem Auge erkennen kann, die sich besonders scharf abheben beim Obliquus superior *(a)*, Rectus superior *(b)* und dem quer getroffenen Rectus externus *(c)*. Der Querschnitt des Rectus inferior *(d)* ist grösser, vom Rectus internus *(e)* sind in diesem Schnitte die ersten Muskelfasern zu finden; hart an diese angrenzend nasenwärts die Reste der in den früheren Schnitten beschriebenen, fächerförmig ausstrahlenden Fibrillen. Der Obliquus inferior *(f)* ist gespalten und schliesst in seinem so entstandenen Schlitze den Nervus oculomotorius ein. An das untere Ende der kleiner gewordenen Thränendrüse *(g)* grenzen eine Vene und ein Nerv. Überall, besonders aber im centralen Fett *(i)*, viel Pigment.

Digitized by Google

Im *8. Schnitte,* 22 *mm* vor dem Foramen opticum *(Fig. 3),* ist Fett- und Bindegewebe annähernd gleichmässig vertheilt, nur im Centrum ist das sehnige Bindegewebe dichter aneinander gedrängt. Hier finden sich auch noch kleine, fleckige Extravasate bei noch immer vorhandener diffuser Vertheilung körnigen Pigmentes. Rectus internus *(a)* vollkommen getroffen, Obliquus inferior *(b)* nur mehr angedeutet, Thränendrüse *(c)* beträchtlich kleiner. Um den Obliquus superior *(d)*, den Rectus inferior *(e)*, sowie die Thränendrüse grosse Gefässe und Nerven.

Im *11. Schnitte,* 20 *mm* vor dem Foramen opticum *(Fig. 4),* ist das Grundgewebe locker gefügt, die Bindegewebsstränge sehr dünn. Fast genau central findet man den quer getroffenen Sehnerven *(a)*, dessen intervaginaler Raum mit blutiggefärbtem Serum angefüllt ist. Im Centrum der Scheibe des Sehnerven ein ganz kleiner Blutaustritt mit geringer Verbreitung in die interstitiellen Räume. Das Bindegewebe in dem Sehnerven zeigt reichliche Vermehrung seiner Körperchen, welche die Färbemittel lebhaft aufnehmen. Der Obliquus inferior fehlt; alle anderen Muskeln sind vollkommen getroffen. Um den Sehnervenquerschnitt zahlreiche Gefässe. Ober dem Levator palpebrae superioris ein Bündel quer und schief getroffener Nerven [N. supraorbitalis *(b)*].

Digitized by Google

In den nun *folgenden Schnitten*, die sich immer mehr dem Foramen opticum nähern und von denen *Fig. 5* ein Beispiel sein möge, 11 *mm* vor dem Foramen opticum, nimmt das Fett- und Bindegewebe immer mehr ab, die Muskeln drängen näher an den etwas excentrisch nach unten gelegenen Opticus *(a)*; in den schmalen Zwischenräumen verlaufen die mehr weniger starken Stämme von Gefässen und Nerven. In dem Intervaginalraume des Sehnerven findet sich bis hart ans Foramen opticum blutiggefärbtes Serum und feinkörniges Pigment. Histologisch ist der Opticus normal.

Fig. 6 veranschaulicht den *Sagittalschnitt durch die Mitte beider Lider und des Bindehautsackes.* Die genau eingehaltene Richtung der Schnittführung zeigen die längs getroffenen Cilien *(a)* und die Querschnitte des Musculus orbicularis *(b)*. Die lange Conservirung in Müller'scher Flüssigkeit und die Einbettung in Celloidin gaben die grösstmögliche Gewähr der Erhaltung der einzelnen Theile in ihrer Lage zueinander. Das *untere Lid* ist beinahe unverändert; nur eine deutlichere Gedrungenheit und leichte Neigung nach rückwärts (besonders an der Richtung der Cilie bemerkbar) zeigen, dass das Lid in toto nach rückwärts gezogen ist. Das *obere Lid* dagegen weist eine grössere Abweichung von der Norm auf. Dasselbe

Digitized by Google

war gezwungen einem Zuge nach rückwärts und gegen die Mitte der Apertur der Orbita in der Ebene knapp hinter den Lidern nachzugeben, welcher, vom Levator palpebrae und der Bindehaut ausgehend, einen Fixpunkt in der Gegend der oberen Übergangsfalte suchte. Demzufolge sind die in der oberen Übergangsfalte und ihrer Nachbarschaft eingelagerten Gebilde theils tiefer gerückt, theils — wo straffes Bindegewebe, wie im Tarsus, dies verhinderte — im Bogen nach rückwärts gezogen worden. Der Lidrand dagegen und seine Umgebung ist gehoben und in einem kleinen Bogen nach oben gedreht worden. Diese letztere Veränderung findet an dem vermehrten Streben der Wimpern nach oben ihre Andeutung. Die grossen und stark entwickelten Meibom'schen Drüsen *(c)* sind bis in die Gegend des sonstigen Fornix verrückt, ja mit ihrem Ende reichen sie sogar ein wenig über denselben hinaus und machen mit ihrer Längsaxe eine Krümmung, deren Convexität nach oben gerichtet ist. Die Straffheit des Gewebes verhindert eine Vollendung dieses Bogens, so dass das Ende des Drüsencomplexes nur wenig nach abwärts zielt. Die in dem vorliegenden Falle kräftig entwickelten Krause'schen Drüsen *(d)* liegen nur um geringes höher als eine in der Lidspalte gedachte horizontale Ebene, haben sich also von ihrem

Digitized by Google

normalen Standorte, der unmittelbaren Nähe des Fornix, weit nach abwärts entfernt. Zwischen ihnen und dem oberen Ende der Meibom'schen Drüsen ist so eine durch lockeres Bindegewebe ausgefüllte beträchtliche Strecke vorhanden. Den Krause'schen Drüsen liegen unmittelbar Fettläppchen an. Während die obere Übergangsfalte ihren Charakter als solche fast ganz verloren hat, ist die untere als eine tiefe, enge Furche gut erhalten *(e)*. Die Ränder beider Lider *(i)* sind einander beträchtlich genähert. Die Bindehaut der Lider zeigt starke papilläre Hyperplasie *(f)* und zahlreiche Acini der Meibom'schen Drüsen befinden sich im Zustande cystoider Degeneration *(g)*, beides Veränderungen, welche mit dem langdauernden Reizungszustande im enucleirten Bulbus in Verbindung stehen. In der Haut des unteren Lides sieht man auffallend viele Talgdrüsen mit ihren Ausführungsgängen. Auch die übrige vom Bulbus abgelöste, beutelartig zusammengezogene Bindehaut hat ein verdicktes Epithellager mit grossen, papillenartigen Erhöhungen. Ziemlich genau der Höhe der durch die Lidspalte gelegten horizontalen Ebene entsprechend ragt aus der Conjunctiva ein Knopf *(h)* hervor, dessen Seitenflächen vollkommen, dessen Vorderfläche nur theilweise von Epithel überzogen ist. Derselbe besteht aus reichlich infiltrirtem und von Pigment-

Digitized by Google

körnchen durchsetztem lockerem Bindegewebe. Von hier aus erstreckt sich eine kegelförmige, von Rundzellen dicht durchsetzte Bindegewebszone; die Spitze dieser ist der erwähnte Knopf, die Basis die in *Fig. 1* betonte, annähernd centrale Partie, welche als aus Fettgewebe bestehend und von derbem Bindegewebe umkreist beschrieben wurde. Die Infiltration setzt sich in das oben und unten anschliessende subconjunctivale Bindegewebe nicht weiter fort.

Nach den soeben geschilderten anatomischen Befunden lässt sich über den Inhalt der Orbita nach der Enucleation des Augapfels Folgendes sagen:

Der bindegewebige Antheil des Inhaltes der Augenhöhle hat als solcher nach der Enucleation keine Veränderung erlitten, abgesehen von den Haemorrhagien und den Pigmentkörnchen, welche, den Saftströmungen folgend, längs der Bindegewebsdissepimente Strassen bilden. Das Bindegewebe der Capsula Tenoni umkreist nun bogenförmig und ziemlich abgegrenzt einen Raum, in welchen orbitales Fettgewebe hineinragt. Die Fasern sind aber stark auseinandergerissen, zerzaust, und vermischen sich mit denen der Sehnen und der bindegewebigen Umhüllungen der durchschnittenen Muskeln. Alle Faserzüge haben auffallend die Tendenz nach aussen unten, was mit der Richtung der Scherenschläge zusammenhängt.

Digitized by Google

Betrachtet man die einzelnen *äusseren Augenmuskeln* in ihrem Verhalten in den verschiedenen Schnitten, so ergeben sich folgende bemerkenswerte Details:

Fangen wir mit dem *Rectus internus* an, als demjenigen, welcher bei der Enucleation des rechten Auges zuerst durchschnitten wird, so findet man ihm entsprechende Muskelfasern erst 25 *mm* vor dem Foramen opticum. In allen früheren Schnitten sieht man in der nasalen Hälfte nur seine Sehnenfasern, welche ein zierliches Geflecht und Bogen derben Bindegewebes vorstellen. 25 *mm* vor dem Foramen opticum aber findet man, der Gegend des Rectus internus entsprechend, einen annähernd nierenförmigen Bezirk, der leicht schief gestellt seinen Hilus nach innen kehrt; im medialen Theile dieses Gebietes prävaliren die hier quer getroffenen Sehnenfasern, während im lateralen Antheile quer und schief getroffene Muskelfasern deutlich sich abheben. In allen folgenden Schnitten sind die Muskelfasern schief getroffen, ein Zeichen, dass der normal ganz sagittal verlaufende Muskel nach der Enucleation mit der sagittalen Ebene einen spitzen Winkel bildet und sich der Medianlinie der Orbita nähert. Der Querschnitt des Muskels hat immer die Form einer mit dem langen Durchmesser vertical gestellten Ellipse, welche bei

Digitized by Google

25 *mm* vor dem Foramen opticum annähernd 6 *mm* : 3 *mm* beträgt. Diese Dimensionen steigen dann bis 20 *mm* vor dem Foramen opticum mit ca. 10 *mm* : 5 *mm* und fallen dann wieder successive auf 7 *mm* : 3 *mm* ab.

Die Gegend des *Rectus superior* ist in den vordersten Schnitten durch ein grosses Blutextravasat ausgefüllt. 27 *mm* vor dem Foramen opticum findet man ein aus schief getroffenen Muskelfasern zusammengesetztes Queroval mit den beiläufigen Maaßen 5 *mm* : 3 *mm*. Diese erreichen dann bei 20 *mm* vor dem Foramen opticum ihre grösste Höhe (9 *mm* : 4 *mm*), um sich dann langsam zu vermindern (5 *mm* : 3 *mm*). Die Fasern sind vorwaltend schief getroffen; nur 20 *mm* vor dem Foramen opticum ist der Muskelbauch genau quer durchschnitten.

Der *Rectus externus* präsentirt sich in den ersten Schnitten nur mit seinen Sehnenfasern, die ein deutlich abgegrenztes senkrecht ovales Areal von den Dimensionen 8 *mm* : 6 *mm* bilden. 27 *mm* vor dem Foramen opticum sind die ersten Muskelfasern zu finden. Diese sind immer quer getroffen, mit Ausnahme eines kurzen Stückes, ca. 20 *mm* vor dem Foramen opticum, wo sie schief durchtrennt im Schnitte liegen. Dagegen ist die Form des Quer-

Digitized by Google

schnittes des Muskels sehr verschieden: 27 *mm* vor dem Foramen opticum ein senkrecht stehendes Oval, ca. 6 *mm* : 3 *mm*, nimmt er 22 *mm* vor dem Foramen opticum eine stehende Biscuitform an (8 *mm* : 2 *mm*), um 20 *mm* vor dem Foramen opticum ein Oval von 10 *mm* : 5 *mm* zu erreichen und fällt dann auf 5·5 *mm* : 1·5 *mm* ab (8 *mm* vor dem Foramen opticum). Dies alles deutet darauf hin, wie beträchtlich der Muskel seine Lage in der Orbita geändert hat.

Von den Muskelfasern des *Rectus inferior* findet man die erste Andeutung 27 *mm* vor dem Foramen opticum, und zwar nach innen vom oberen keulenförmigen Ende des Obliquus inferior. Dieses Verhältnis ist besonders deutlich in *Fig. 2.* Seine Fasern sind immer quer getroffen und bilden in toto bis 20 *mm* vor dem Foramen opticum einen Kreis von 3—5·5 *mm* Durchmesser; später ein Queroval mit den Dimensionen 5 *mm* : 7 *mm* und 3 *mm* : 6 *mm* (8 *mm* vor dem Foramen opticum). Bemerkenswert ist die Veränderlichkeit seiner Lage: Im Anfange nach innen vom oberen Ende des Obliquus inferior liegend, rückt er, 22 *mm* vor dem Foramen opticum, median nach abwärts, ist in unmittelbarer Nähe von diesem Punkte nach innen verschoben, ist dann (20 *mm* vor dem Foramen opticum) wieder genau median gelagert, bis wir ihn 10 *mm* vor dem Foramen

Digitized by Google

opticum stark nach innen verrückt finden, dem Rectus internus enge anschliessend.

Der *Obliquus superior* liegt mit seinem vorderen Ende in der Ebene unmittelbar hinter der Bindehaut als reiner Querschnitt eines drehrunden Stückes von ca. 2 *mm* Durchmesser. 27 *mm* vor dem Foramen opticum nimmt er eine ovale Gestalt an, um diese auch meistens beizubehalten, meist schief gestellt (3 *mm* : 2 *mm* bis 6 *mm* : 4 *mm*). Bemerkenswert ist die ihn bis 22 *mm* vor dem Foramen opticum begleitende derbe Bindegewebsschichte, welche eng-anschliessend ihn scheidenartig umgibt.

Der *Obliquus inferior* liegt auch unmittelbar hinter dem geschlossenen Sacke der Bindehaut nach unten. Seine Muskelfasern verlaufen hier schief, so dass sie mit der Medianebene einen Winkel von ca. 60° bilden. Das nach innen unten dünnere Bündel verbreitert sich nach aussen oben keulenförmig und ist hier 11·5 *mm* lang und 2·5 *mm*, resp. 5 *mm* breit. 28 *mm* vor dem Foramen opticum bildet seine 8 *mm* lange und 4 *mm* breite Masse mit der Medianebene einen Winkel von 45°, welcher mit einem Übergangsstadium von 35° bei 25 *mm* vor dem Foramen opticum = 0 wird. Dementsprechend finden wir auch 27 *mm* vor dem Foramen opticum die Muskelmasse nach oben keulenförmig, nach unten

Digitized by Google

aber schweifartig ausstrahlend. 22 *mm* vor dem Foramen opticum ist der Obliquus inferior bereits von der Bildfläche verschwunden.

Der *Levator palpebrae superioris* ist in den vom Foramen opticum am meisten entfernten Schnitten schief, bisweilen fast längs getroffen; ein Zeichen, dass er von seiner normalen Richtung derartig abweicht, dass er mit der Horizontalen einen grösseren Winkel bildet als normal.

Was die *Gefässe* und *Nerven* betrifft, so ergeben sich in ihrer allgemeinen Topographie keine besonderen Abweichungen von der Norm, sondern man findet nur zahlreiche von ihnen, statt quer, längs und schief getroffen; so den Nervus supraorbitalis, Nervi naso-ciliares, N. trochlearis, N. oculomotorius. Ebenso Arteriae ciliares, Art. et Vena lacrymalis. 27 *mm* vor dem Foramen opticum fand ich den Oculomotorius in der Mitte des in zwei Bündel getheilten Obliquus inferior, statt an dessen lateralem Rande. 22 *mm* vor dem Foramen opticum ist der Nervus naso-ciliaris stark an die Peripherie gerückt, statt nahe dem Centrum zu sein.

Nach der kunstgemässen Ausschälung des Augapfels aus seinen Hüllen ergeben sich, nach dem oben beschriebenen, folgende Veränderungen in den topographischen Verhältnissen des Inhaltes der Orbita:

Digitized by Google

Der mechanische Reiz bei der Durchschneidung der Muskeln bei ihren Ansätzen am Augapfel veranlasst eine *Retraction* derselben, welche bei den *vier geraden Muskeln* ca. 7—10 *mm* beträgt (unter Zugrundelegung der Angaben über die Augenmuskeln nach Volkmann bei Graefe-Saemisch, I., S. 53 und 55). Der *Obliquus superior* wird nach seiner Abtrennung vom Augapfel durch den Zug der Schere nach vorne aus der Trochlea gezogen und stark gestreckt, so dass sich sein vorderes Ende jetzt hart hinter der Bindehaut findet. Die Retraction des Stückes von der Rolle bis zur Insertion am Bulbus ist gewiss eine ziemlich bedeutende. Der *Obliquus inferior* schneidet nach der Enucleation die Ebene der vorderen Apertur der Orbita unter einem sehr spitzen Winkel und liegt mit dieser fast parallel knapp an die Bindehaut gelagert, wohin er auch von der Scherenbranche gezogen wurde. Der Levator palpebrae superioris wird durch die Enucleation des Bulbus nur indirect betroffen. Nach der Entfernung des Augapfels fehlt nämlich jener Körper, an dessen vorderer sphäroidischer Fläche das obere Lid auf und ab gleitet; daher ist der Widerstand, den der Muskel bei seiner Contraction findet, geringer und die Verkürzung und Abweichung des Muskels von der Horizontalen eine bedeutendere.

Digitized by Google

Die von ihren Ansatzpunkten losgelösten vorderen Enden der geraden Augenmuskeln sind dem Mittelpunkte der durch die Apertur der Orbita gelegten Ebene näher gerückt und alle Muskeln machen Gestaltsveränderungen durch, die mit ihrer Zusammenziehung und den neuen Lagerungsverhältnissen zusammenhängen und in den verschiedenen Formen ihrer Querschnitte Ausdruck finden.

Die vom Augapfel abgelöste Bindehaut legt sich nun in annähernd frontaler Ebene nach rückwärts, so dass, auch ohne Anbringung einer Naht, nach der Operation ihre Ränder sich nähern und in der nun gebildeten neuen Lage eine centrale Lücke umschliessen, die aber viel kleiner ist, als die Grösse der Hornhaut. Ursache dieses Verhaltens ist nicht nur die durch den Finger des Operateurs ausgeführte Toilette der Bindehaut nach der Enucleation (Zurückstreifen der Conjunctiva), sondern auch die Retraction der Muskeln wirkt hiebei mit, welche sich durch das zwischenliegende Bindegewebe auf die Bindehaut überträgt.

Der durch die Entfernung des Augapfels entstandene leere Raum wird überkleidet und ausgefüllt: durch die vom Bulbus abgelöste Bindehaut, welche, zurücksinkend und zurückgezogen, mit ihrer Hinterfläche und ihren Rändern sich dem Bindegewebe und

Digitized by Google

dem Fette der Orbita anlegt; weiters durch das im Centrum der Orbita liegende grosslappige Fettgewebe, welches theils durch die Zusammenziehung der Muskeln, theils durch die Entlastung vom Drucke des Augapfels vorwärts drängt; durch das infolge der mechanischen Manipulation mit der Schere aufgelockerte und in Unordnung gebrachte Gewebe der Capsula Tenoni; durch die bedeutend stärkere Füllung der gewissermassen entlasteten Venengeflechte der Orbita; — und nur ein verschwindend kleiner Theil durch proliferirendes Bindegewebe, welches die Verwachsung der Ränder der Bindehaut vermittelt und eine annähernd kegelförmige Verlöthungsschichte bildet, zwischen der Hinterfläche der abgelösten Bindehaut und der Vorderfläche des orbitalen Zellgewebes. Das mit Epithel der Conjunctiva überzogene Granulationsgewebe zwischen den freien Rändern der Bindehaut springt an durch den Inhalt der augenlosen Orbita sagittal geführten Schnitten nur an den in der Mitte gelegenen knopfförmig vor. Diese Stelle ist dann auch noch nach Wochen kenntlich an dem daselbst reichlich angehäuften Epithel, welches Andeutungen von Papillen formt. Die Zusammenziehung und Anlagerung der Bindehaut erfolgt also annähernd concentrisch, beutelförmig, was dem symetrischen Zug der vier Recti

Digitized by Google

an einer früher eine Kugel überziehenden, nun freien Membran entspricht.

In dem früher vom Bulbus eingenommenen Raume finden sich in den ersten Wochen post enucleationem grosse Blutaustritte, von denen Strassen von Blutpigment sich bis in die Tiefe der Orbita längs der Balken des orbitalen Bindegewebes vertheilen.

Nur in dem der Conjunctiva unmittelbar benachbarten Gebiete findet man die Capsula Tenoni durch circuläre Bündel derben Bindegewebes angedeutet, welche mit den zerfaserten Sehnen der losgelösten Muskeln und dem Perimysium derselben in Verbindung stehen. Dem Scherenzuge entsprechend, besitzen sie alle eine vor allem nach abwärts zielende Richtung. Im Gebiete des Rectus internus aber sind bei Enucleation des rechten Auges die Sehnenfasern nur spärlich; dieselben wurden ja als Handhabe für die Pincette am Bulbus gelassen. Die Sehnenfasern des Rectus externus dagegen, als des zuletzt hart am Bulbus abgeschnittenen, sind, quer und längs getroffen, stark zerfasert und auseinandergedrängt deutlich ausgesprochen zu finden.

Die Anlagerung der Conjunctiva an die Vorderfläche des bindegewebigen Inhaltes der Augenhöhle bringt das Entstehen eines leeren Bindehautsackes

Digitized by Google

mit sich, der in sagittaler Richtung ca. 8—10 *mm* Tiefe besitzt. Während die untere Übergangsfalte noch schärfer ausgesprochen zurückbleibt, ist die obere meist kuppelförmig ein wenig abgeflacht, verstrichen. Der leere Sack der Bindehaut würde noch tiefer werden, wenn die Zurückziehung der Conjunctiva sich nicht beträchtlich auch auf die Lider übertrüge. Dieser Umstand veranlasst, noch vermehrt durch das Fehlen des Widerstandes von Seite des Augapfels, ein Einsinken der Augenlider. Es macht sich jedoch auch der active Zug der Conjunctiva am oberen Lide bemerkbar durch geringe Aufwärtskehrung der Wimpern, Verziehung des Tarsus und der Meibom'schen Drüsen nach oben, Verkrümmung des oberen Endes derselben und Verlagerung der sonst im oberen Fornix sitzenden Krause'schen Drüsen nach abwärts.

Der Stumpf des Sehnerven zieht sich stark zurück. Im vorliegenden Falle war sein peripheres Ende erst 20 *mm* vor dem Foramen opticum zu finden. Nachdem die Länge des orbitalen Antheils des Sehnerven mit 28—30 *mm* angegeben wird (Henle II., S. 583, und Merkel, Graefe-Saemisch I., S. 17), und die Länge des Opticus am enucleirten Auge des Bec 3 *mm* betrug, so ergibt sich also ein Minus von 5—7 *mm*. Haemorrhagisch gefärbtes Serum

Digitized by Google

und Pigmentkörnchen erfüllten den Intervaginalraum bis an das Foramen opticum.

Die übrigen grösseren Nervenstämme in der Orbita sind nur insoferne in ihrer Lage geändert, dass sie von der Schere verzogen von der annähernd sagittalen Richtung mehr weniger abweichen, daher meist schief und längs, statt quer getroffen in den Schnitten erscheinen.

Digitized by Google

Erklärung der Abbildungen.

Tafel I.

Fig. I. Frontalschnitt durch den Inhalt der Orbita, 30 *mm* vor dem Foramen opticum (1 : 2).

a Fettgewebe.
b, *c*, *d*, *e* Bindegewebe, den Ansätzen der äusseren geraden Augenmuskeln entsprechend, bei *b* und *e* von Blutaustritt durchtränkt, bei *d* mit ausstrahlenden und verzweigten Sehnenfasern.
f Querschnitt des Musculus obliquus superior.
i Schiefschnitt des Musculus obliquus inferior.
h Schiefschnitt des Musculus levator palpebrae superioris.
g Thränendrüse.

Fig. II. Wie *Fig. I.*, 25 *mm* vor dem Foramen opticum.

a Obliquus superior.
h Levator palpebrae superioris.
b Rectus superior.
c Rectus externus.
f Obliquus inferior.
d Rectus inferior.
e Rectus internus.
i Fettgewebe.
g Thränendrüse.

Digitized by Google

Fig. I.

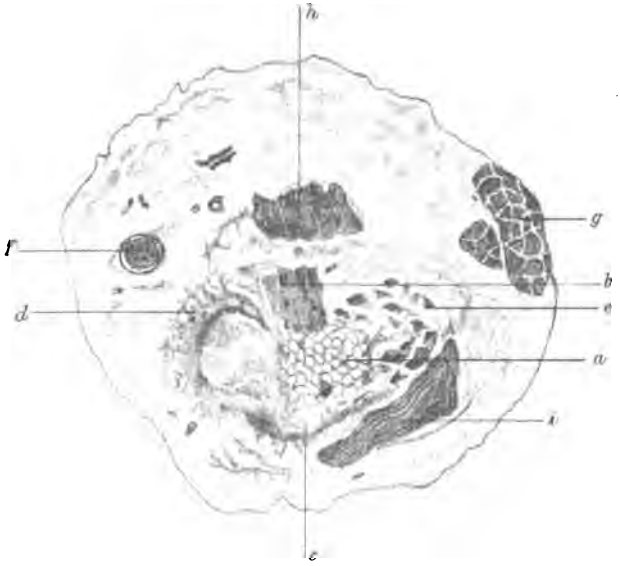

Fig. II.

Verlag von Josef Safář in Wien.

Lith. Anst. v. Th. Bannwarth, I.

Digitized by Google

Digitized by Google

Digitized by Google

Tafel II.

Fig. III. Wie *Fig. I.*, 22 *mm* vor dem Foramen opticum.

d Obliquus superior.
f Levator palpebrae superioris.
g Rectus superior.
h Rectus externus.
b Obliquus inferior.
e Rectus inferior.
a Rectus internus.
c Thränendrüse.

Fig. IV. Wie *Fig. I.*, 20 *mm* vor dem Foramen opticum.

a Nervus opticus.
c Obliquus superior.
e Levator palpebrae superioris.
f Rectus superior.
g Rectus externus.
h Rectus inferior.
d Rectus internus.
b Nervus supraorbitalis.

Digitized by Google

Fig III.

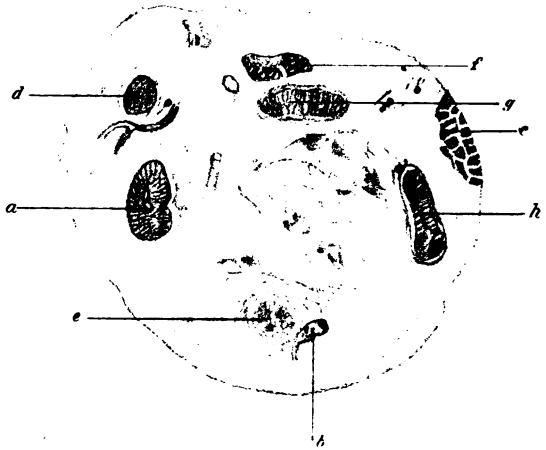

Fig IV.

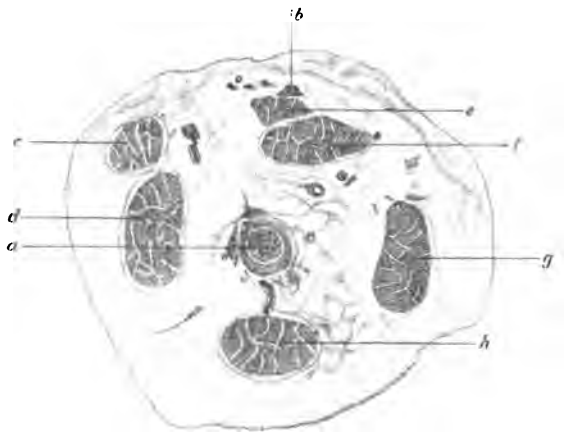

Verlag von Josef Safář in Wien. Lith. Anst. v. Th. Sommerwerk Wien.

Digitized by Google

Digitized by Google

Digitized by Google

Tafel III.

Fig. V. Wie *Fig. I.*, 11 *mm* vor dem Foramen opticum.

a Nervus opticus.
b Obliquus superior.
e Levator palpebrae superioris.
f Rectus superior.
g Rectus externus.
d Rectus inferior.
c Rectus internus.

Fig. VI. Sagittalschnitt durch beide Lider mit dem Bindehautsacke (1 : 5).

i, i Freier Lidrand.
a, a Cilien.
b, b Musculus orbicularis palpebrarum.
c Meibom'sche Drüsen; bei *g, g* mit cystoider Degeneration.
f, f Conjunctiva palpebrarum mit papillärer Hyperplasie.
e Untere Übergangsfalte.
d Krause'sche Drüsen.
h Vereinigungspunkt der losgelösten Conjunctiva bulbi, durch einen vorspringenden Knopf gekennzeichnet.

Digitized by Google

Fig V

Fig VI

Verlag von Josef Šafář in Wien

Lith. Anst. v. Th. Bar[illegible]

Digitized by Google

Digitized by Google

gr

Pathologie des Auges.

Von Eduard Jaeger Ritter von Jaxtthal.

IV. Lieferung. — Mit 56 Tafeln in Farbendruck.

Wien 1870. Imp. 4°. Cart.

Preis statt 144 Mark nur 44 Mark = 24 fl. österr. Währ.

„Die Bilder dieses Atlases werden an Naturwahrheit und Schönheit der Ausführung schwerlich jemals erreicht, sicher niemals übertroffen werden."

(Prof. Fuchs in seiner Antrittsrede.)

☞ Die vorliegende „IV. Lieferung" umfasst die Tafeln 22—77 mit dem dazu gehörigen Text, also den grössten Theil des vergriffenen completen Werkes, und bildet mit Bezug auf den Inhalt, und von der Paginirung abgesehen, ein abgeschlossenes Ganzes.

Die Bilder dienen auf vielen öffentlichen und privaten Kliniken als **Wandtafeln** und können auch aufgezogen mit Ösen (Text apart gebunden), oder mit Schutzblatt versehen in Carton durch jede Buchhandlung oder direct bezogen werden.

Inhalt:

Tafel 22. Augengrund eines albinotischen Auges. — 23. Opticustheilung. — 24./25. Opticusausbreitung. — 26. Angeborene bläuliche Sehnervenfärbung. — 27./31. Angeborene Sehnervenexcavation. — 32. Bläuliche Sehnervenentfärbu — 33. Sehnerven- und Netzhautatrophie. — 34. Neuroretinitis regressiv 35. Sehnerven- und Netzhautatrophie. — 36. Netzhaut- und Sehnervenat — 37./38. Glaucomatöse Sehnervenexcavation. — 39. Angeborene und glau Sehnervenexcavation. — 40. Entzündung der Netzhaut — 41. Net (bei Morbus Brighti). — 42./44. Entzündung der Netzhaut. — 45. Ne Glaskörpergefässen. — 46./47. Netzhautstränge. — 48. Atrophie und der Netzhaut. — 49./50. Typische Pigmentneubildung. — Sehnerven und der Netzhaut mit Pigmentneubildung im Auge Netzhautablösung. — 54. Cysticercus zwischen Netz- und Ad gewebsneubildung im Glaskörper. — 56./58. Colobom der Gewebsveränderungen an der Stelle der Macula lutea. — an der Stelle der Macula lutea. — 62. Gewebsveränd Macula lutea. — 63./64. Entzündung der Gefässhau — 66./67. Entzündung der Gefässhaut. — 68. sichtigen Auge. — 69. Sehr grosser Conus in ei kurzsichtigen Auge. — 70. Angeborene Sehn Epithelpigmentes in einem durch Staphylo 71. Conus mit deutlich sichtbaren Chorioi posticum kurzsichtigen Auge. — 72. Chor posticum kurzsichtigen Auge. — 73. typischer Pigmentbildung in einem Auge. — 74. Entzündung der Staphyloma posticum kurzsich in einem durch Staphyloma Gefässhaut und Sclerotica kurzsichtigen Augen. — körpertrübungen in ei

G801
B66
1892

Digitized by Google

Verlag von Josef Šafář in Wien.

Hygiene der Schwangerschaft. Eine zusammenfassende Darstellung der Physiologie, Pathologie und Therapie, mit besonderer Berücksichtigung der Diätetik der Schwangerschaft. Für praktische Ärzte von **Dr. J. Eisenberg,** em. Operat. a. d. Klinik weil. Hofr. Breisky in Wien. Preis fl. 1.50 = Mk. 2.70.

Influenza. Eine geschichtliche und klinische Studie von **Dr. A. Ch. Kusnezow,** o. ö. Professor der klinischen Medicin und Therapie an der kais. Universität in Charkow, und **Dr. F. L. Herrmann,** Charkow. Nach dem Russischen bearbeitet von **Dr. Jos. V. Drozda,** Primararzt des Kaiser Franz-Josef-Spitales, Docent für interne Medicin an der k. k. Universität in Wien. 1890. Preis fl. 1.80 = Mk. 3.—.

Ordinations-Formeln aus der Syphilis-Abtheilung des Professor **Eduard Lang.** 1. und 2. (unveränderte) Auflage. 1892. Preis gebunden und mit Schreibpapier durchschossen fl. —.75 = Mk. 1.40.

Die Evacuation von Kranken und Verwundeten im Kriege. Von **Dr. Willem Leendertz,** Off. v. gez. N. O. J. L. Mit 2 lithogr. Tafeln. 1887. Preis fl. 1.— = Mk. 1.80.

Über Echinokokkus der Pleura und die ihn vortäuschenden Localisationen der Echinokokkenkrankheit. Von Prof. **Dr. C. Maydl.** Mit 1 Abbildung im Text und 3 Lichtdrucktafeln. 1891. Preis fl. 2.— = Mk. 3.60.

Über subphrenische Abscesse. Von demselben. Mit Abbildungen im Text und 2 Lichtdrucktafeln. Erscheint 1892.

Über pseudo-interligamentöse Eierstocks-Geschwülste. Ein Beitrag zur Lehre von den Entzündungen des Beckenbauchfelles. Von Prof. **Dr. K. Pawlik.** Mit 6 lithographirten Tafeln. 1891. Preis fl. 1.20 = Mk. 2.20.

Orientirungs-Plan des Wiener k. k. allgemeinen Krankenhauses. Nebst Daten über dasselbe, über das Gebärhaus und die pathologisch-anatomische Anstalt in Wien. Von **J. F. Wagner,** k. k. Statthalterei-Bau-Adjunct und Bau-Inspicient des k. k. allgem. Krankenhauses. Mit Grundrissen der pathologisch-anatomischen Anstalt. 2 Blatt, wovon 1 colorirt, mit Text. 1886. Preis eleg. geb. fl. —.80 = Mk. 1.50.

Anleitung zur chemisch-technischen Analyse organischer Stoffe. Von **F. M. Horn,** Assistent am k. k. technolog. Gewerbe-Museum in Wien. Mit 35 Tabellen und 32 Figuren im Text. 1890. Preis elegant gebunden fl. 3.20 = Mk. 5.40.

Digitized by Google